



O PAPEL DO ZOOTECNISTA E DO VETERINÁRIO NA NUTRIÇÃO E NUTROLOGIA DE CÃES E GATOS

Dra. Mariana Y H Porsani
mariporsani@hotmail.com

Minha rotina

- Atendimento em clínicas e hospitais
 - Encaminhados por clínicos gerais e especialistas
 - Tutoros que buscam atendimento nutricional - poucos



CASOS DO MEU DIA A DIA






Canino, macho, 2 anos, Yorkshire Terrier

- **Histórico**
- **Manifestação clínica:**
 - Hematúria
 - Alteração neurológica
- **Diagnóstico:**
 - Urolitíase
 - Meningoencefalite granulomatosa (MEG) ????
- **Feito cirurgia para remoção do cálculo na vesícula urinária**

Canino, macho, 2 anos, Yorkshire Terrier

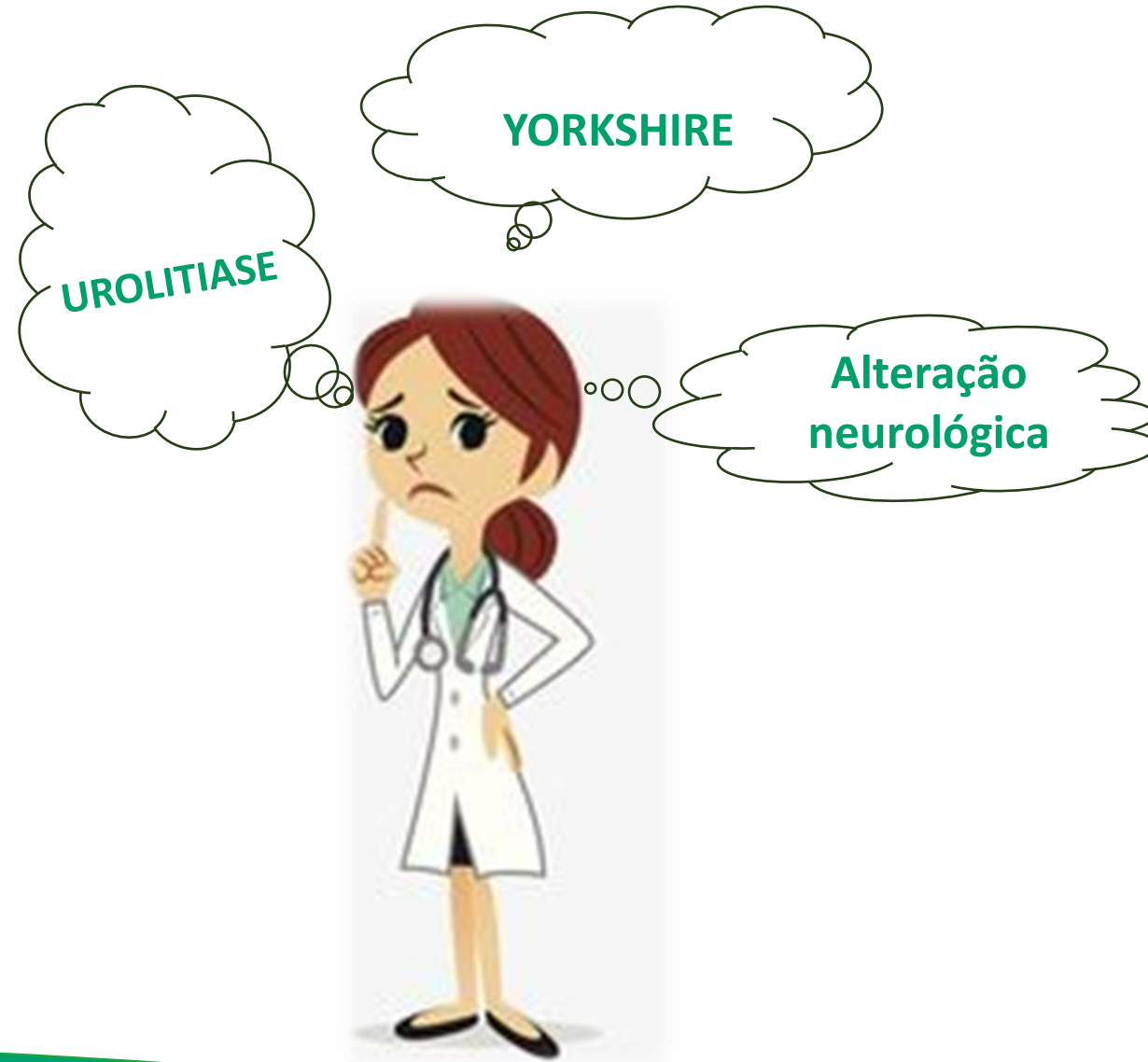


Encaminhado para prevenção de recidiva de urolitíase

Meningoencefalite granulomatosa (MEG)

- Doença inflamatória sem etiologia conhecida
- Acomete sistema nervoso central
- Cães jovens e de porte pequeno

- Manifestações depende da região neuroanatômica acometida
 - Diminuição resposta de ameaça
 - Convulsão
 - Ataxia



Canino, macho, 2 anos, Yorkshire Terrier

LIQUOR

Material...: LÍQUOR
Metodologia: ANÁLISE MICROSCÓPICA EM LÂMINA

ANÁLISE FÍSICA

Cor..... Incolor
Volume..... 1,00 mL
Odor..... Inodoro
Aspecto..... Limpido
Densidade..... 1,006
Coagulação..... Ausente

ANÁLISE BIOQUÍMICA

PH..... 8,00
Glicose..... 45,00 mg/dL
Uréia..... 18,00 mg/dL
Ck..... 23,00 U/L
Ast..... 22,00 UI/L
Sangue oculto..... Ausente
Proteínas..... 13,00 mg/dL

SEDIMENTO QUANTITATIVO

Hemácias..... 0 / μ L
Células nucleadas totais..... 3 / μ L

Análise citológica

Foram observadas 6 células, sendo 4 linfócitos, um neutrófilo segmentado e 1 mononuclear, todas morfológicamente normais. Fundo de lâmina claro. Não foram observados agentes infecciosos.

Valores de Referência

Incolor
0,2 mL/Kg
Inodoro
Limpido
1,004 a 1,006
Ausente

60 a 80% glicose sangue
Ausente
< 30 mg/dL

Ausente
0,0 a 5,0 / μ L

CINOMOSE (qPCR)

Material...: LÍQUOR

Metodologia: REAÇÃO EM CADEIA DA POLIMERASE - REAL TIME (PCR-RT)

Resultado..... AMOSTRA NEGATIVA

TOXOPLASMA GONDII (qPCR)

Material...: LÍQUOR

Metodologia: REAÇÃO EM CADEIA DA POLIMERASE - REAL TIME (PCR-RT)

Resultado..... AMOSTRA NEGATIVA

BARTONELLA SPP (qPCR)

Material...: LÍQUOR

Metodologia: REAÇÃO EM CADEIA DA POLIMERASE - REAL TIME (PCR-RT)

Resultado..... AMOSTRA NEGATIVA

NEOSPORA CANINUM (qPCR)

Material...: LÍQUOR

Metodologia: REAÇÃO EM CADEIA DA POLIMERASE - REAL TIME (PCR-RT)

Resultado..... AMOSTRA NEGATIVA

COCCIDIOIDES SPP (qPCR)

Metodologia: REAÇÃO EM CADEIA DA POLIMERASE - REAL TIME (PCR-RT)

Resultado..... AMOSTRA NEGATIVA

Canino, macho, 2 anos, Yorkshire Terrier

| Exame | Resultados | Intervalo de referência | BAIXO | NORMAL | ALTO |
|---|----------------|-------------------------|-------|--------|-------------------|
| Catalyst One (6 de Abril de 2023 12:09) | | | | | 08/04/22 18:57 |
| GLU | 105 mg/dL | 74 - 143 | | | |
| CREA | 0,6 mg/dL | 0.5 - 1.8 | | | 0,2 mg/dL |
| BUN | 16 mg/dL | 7 - 27 | | | 13 mg/dL |
| BUN/CREA | 26 | | | | 56 |
| TP | 5,5 g/dL | 5.2 - 8.2 | | | |
| ALB | 2,4 g/dL | 2.3 - 4.0 | | | |
| GLOB | 3,0 g/dL | 2.5 - 4.5 | | | |
| ALB/GLOB | 0,8 | | | | |
| ALT | 433 U/L | 10 - 125 | | | 474 U/L |
| ALKP | 80 U/L | 23 - 212 | | | 183 U/L |
| Na | 158 mmol/L | 144 - 160 | | | |
| K | 4,4 mmol/L | 3.5 - 5.8 | | | |
| Na/K | 36 | | | | |
| Cl | 122 mmol/L | 109 - 122 | | | |
| Osm Calc | 313 mmol/kg | | | | |

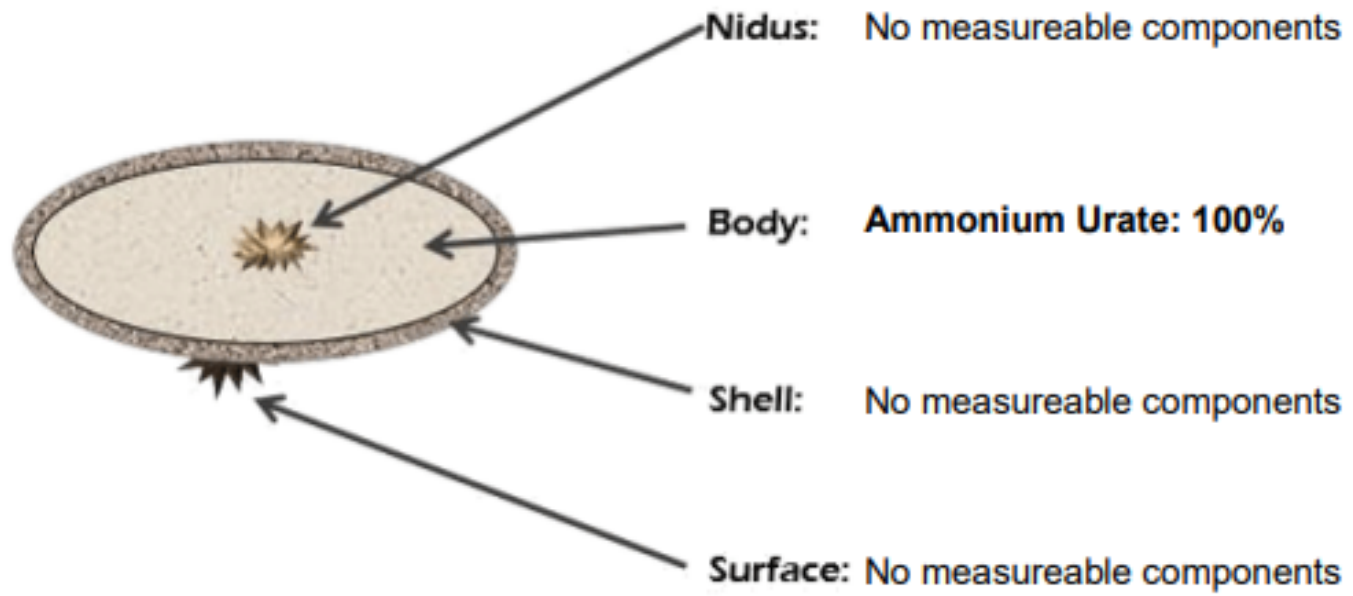
ALTO



NutricareVet



Report of Quantitative Analysis of Urolith (Approximate Percentages)



LAUDO TOMOGRAFIA COMPUTADORIZADA

Imagens encaminhadas no formato DICOM pelo Hospital Veterinário VEROS para laudo via telerradiologia.

Exame:

- Tomografia computadorizada de abdômen na fase pré-contraste intravenoso e pós-contraste intravenoso nas fases arterial, portal e de equilíbrio.

Relatório:

- Presença de vaso anômalo calibroso de trajeto sinuoso, localizado em região craniodorsal mediana da cavidade abdominal, de calibre variável durante o seu trajeto (mediu cerca de 0,37 cm em sua inserção na veia ázigos e 0,60 cm em seu trajeto), que se estende desde a face ventral da veia ázigos, na altura do corpo vertebral de T12, e segue ventralmente entre os pilares diafragmáticos, dorsal ao processo papilar do lobo hepático caudado e junto a face mediana da cabeça esplênica e do cárdia e faz uma curvatura cranial à direita, dorsal ao cólon transversal e ao corpo/lobo pancreático esquerdo. Segue cranialmente à direita dorsal ao corpo pancreático e ao cólon transversal e conflui com a veia porta e veia pancreatoduodenal (considerar a possibilidade de shunt extra-hepático porto-ázigos/pancreatoduodenal). Nota-se um ramo calibroso da veia esplênica e pequenos ramos das veias gástricas que confluem com o vaso anômalo anteriormente a sua inserção na veia ázigos. Segmento intra-hepático da veia porta e suas ramificações intra-hepáticas de calibre reduzido.


- Veia ázigos com diâmetro aumentado em todo o seu trajeto, mede cerca de 0,62 cm de diâmetro.
- Veia cava caudal com diâmetro aumentado em todo o seu trajeto, entretanto em maior evidência em seu trajeto intra-hepático, mede cerca de 1,26 cm de diâmetro.

Shunt extra-hepático porto-ázigo/pancreatoduodenal

Canino, macho, 2 anos, Yorkshire Terrier

- Alimento extrusado seco coadjuvante para problemas hepáticos
 - Redução de proteína
- Encaminhado para cirurgia

Canino, macho, Pastor Alemão 6 anos




- Encaminhado para dieta balancear dieta caseira com restrição de gordura
- Perdeu 5kg em 2 meses



Canino, macho, Pastor Alemão 6 anos

- Acompanhando por dermatologista e gastroenterologista
- **Diagnósticos:**
 - IPE
 - Reação adversa ao alimento
 - Hipotireoidismo



Canino, macho, Pastor Alemão 6 anos

- **Manifestações clínicas:**

- Diarreia crônica
- Prurido
- Lesões cutâneas

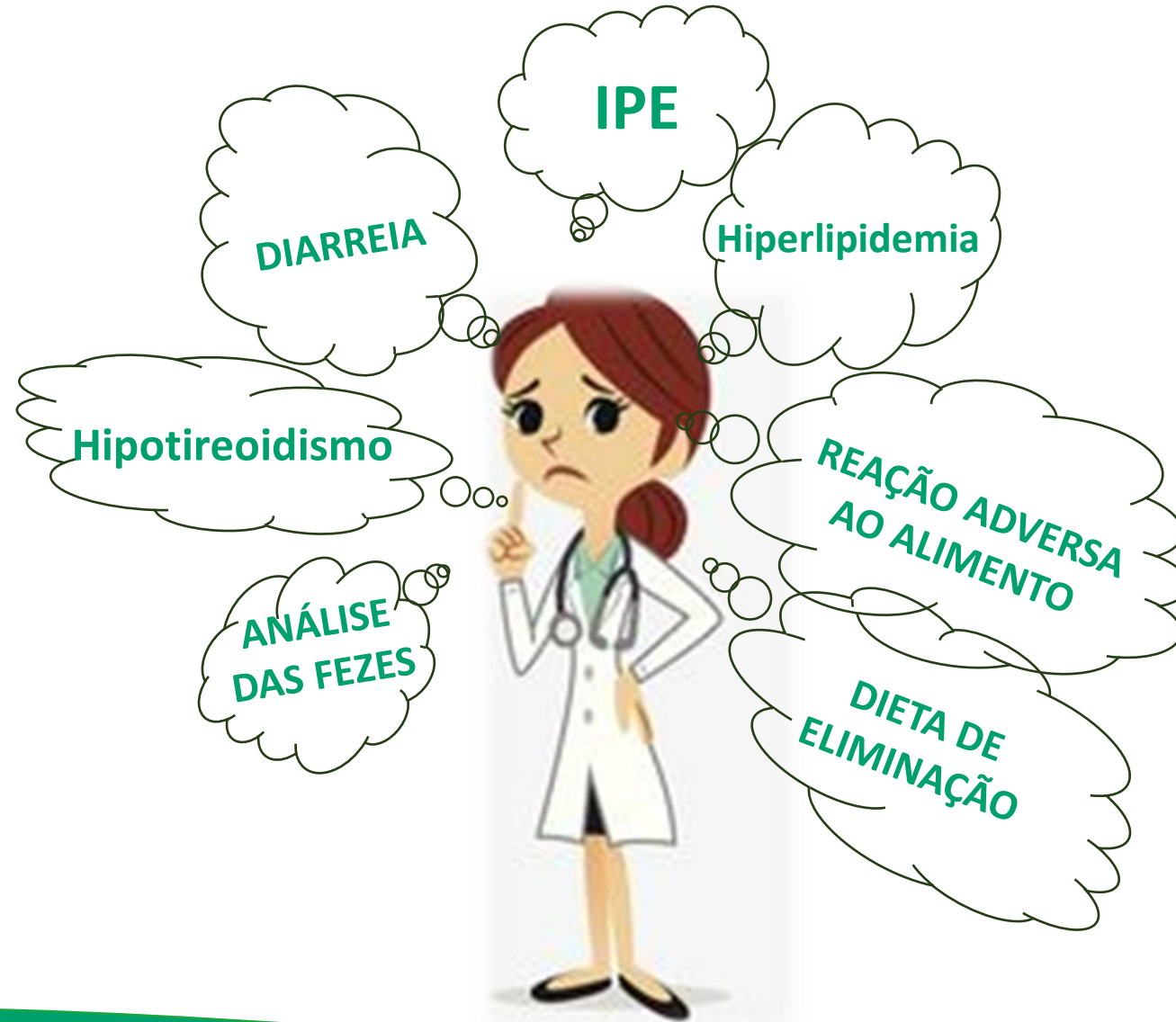
- **Exames laboratoriais:**

- Aumento discreto de colesterol
- Aumento discreto de triglicérides
- Pós pill baixo



Canino, macho, Pastor Alemão 6 anos,

- **Exame físico:**
- **41,7kg ECC5/9 EMM3/3, hipotricose e colaretes epidérmicos**
- **Alimentação**
 - 390 arroz integral
 - 455 gramas de chuchu
 - 450 gramas de lombo suíno
 - Suplemento vitamínico para dieta caseira com palatilizante 13 gramas
 - 450gramas de alimento extrusado seco proteína hidrolisada de soja com caloria moderada



Canino, macho, Pastor Alemão 6 anos

- Exame de fezes



Canino, macho, Pastor Alemão 6 anos

EXAME PARASITOLÓGICO DAS FEZES

MATERIAL UTILIZADO: FEZES

RESULTADO: **NEGATIVO**

MÉTODO : HOFFMANN, PONS E JANE
FLUTUAÇÃO POR SULFATO DE ZINCO

NOTA:

Giardia - Pesquisa de Antígeno

RESULTADO.....: **POSITIVO**

Valores de referência
Negativo

MÉTODO : Imunocromatografia
MATERIAL: Fezes

NOTA DO PATOLOGISTA:

Canino, macho, Pastor Alemão 6 anos


- AJUSTE DA DOSE DE LEVOTIROXINA
- AJUSTE DA DIETA- DIETA DE ELIMINAÇÃO



Canino, macho, Pastor Alemão 6 anos

- Fezes ok
- Hiperlipidemia controlada





Obrigada